- Copyright - Il Pensiero Scientifico Editore downloaded by IP 18.118.0.240 Sat, 27 Apr 2024, 07:24:59

Recenti Prog Med 2023; 114: e1-e6

Radioterapia a intensità modulata con boost simultaneo più cetuximab in pazienti con carcinoma a cellule squamose in stadio localmente avanzato del distretto testa collo: è fattibile nella pratica clinica quotidiana?

FEDERICO CHILLARI[1], SILVANA PARISI[1], GIACOMO FERRANTELLI[1], CHIARA CARRUBBA[1], ANNA SANTACATERINA[2], PAOLA CRITELLI[1], MIRIAM SCIACCA[1], VALERIA VENUTI[1], SARA LILLO[1], ALBERTO CACCIOLA[1], GIUSEPPE IATÌ[3], ANTONIO PONTORIERO[1,3], ANGELO PLATANIA[2], PIETRO DELIA[3], VINCENZO TOMBOLINI[4], FRANCESCA DE FELICE[4], DANIELA MUSIO[5], CORRADO SPATOLA[6], ANNA BROGNA[7], STEFANO PERGOLIZZI[1,3]

[1]Dipartimento di Scienze biomediche e odontoiatriche e delle immagini morfologiche e funzionali, Università di Messina; [2]Uosd Radioterapia, Ospedale Papardo, Messina; [3]UO Radioterapia, Azienda ospedaliero-universitaria "G. Martino", Messina; [4]UO Radioterapia, Policlinico Umberto I, "Sapienza" Università di Roma; [5]UO Radioterapia oncologica, Ospedale "Vito Fazzi", Lecce; [6]UO Radioterapia oncologica, Aou Policlinico "G. Rodolico-San Marco" Catania; [7]Uoc Fisica sanitaria, Azienda ospedaliero-universitaria "G. Martino", Messina.

Pervenuto il 24 marzo 2023. Accettato il 7 settembre 2023.

Riassunto. Introduzione e obiettivo. Il carcinoma a cellule squamose in stadio localmente avanzato del distretto testa-collo (LA-Hnscc) è una sfida terapeutica e la comunità scientifica ricerca nuove strategie terapeutiche, inclusa la combinazione di anticorpi monoclonali e radioterapia. Lo scopo di questo studio è di valutare i risultati clinici in pazienti con LA-Hnscc non candidati a chemioterapia a base di cisplatino, trattati con radioterapia ad intensità modulata e boost integrato simultaneo (Imrt-Sib) più cetuximab (Ctx) nella pratica clinica quotidiana. **Metodi.** Nel presente studio sono stati inclusi pazienti con diagnosi di LA-Hnscc non già inclusi in altri studi prospettici e trattati presso 4 radioterapie italiane (2 Messina, 1 Roma, 1 Lecce) con Imrt-Sib più Ctx. Sono state valutate le tossicità acute e tardive le risposte e la sopravvivenza globale (OS). **Risultati.** Sono stati revisionati i dati di 27 pazienti con LA-Hnscc. Le sedi del tumore primitivo erano: orofaringe in 14 pazienti (51,9%), cavo orale in 7 pazienti (25,9%), laringe in 3 pazienti (11%) e altre sedi in 3 pazienti (11%). 20 pazienti (74%) erano al IV stadio (16 IVa e 4 IVb). 24 pazienti (88,9%) avevano coinvolgimento linfonodale locoregionale. Abbiamo osservato remissione completa in 18 pazienti (66,7%), remissione parziale in 4 (14,8%) e progressione di malattia in 4 (14,8%). Dopo un follow-up di 3 anni, 7/27 sono deceduti. La OS è stimata come il 95%, 62,5% e 52,9% rispettivamente a 1,2 e 3 anni. Sono state osservate tossicità acute in tutti i pazienti trattati (mucositi, dermatiti ed esofagiti) e il 66.7% dei pazienti ha sviluppato tossicità tardive. Tutte le tossicità riscontrate erano di grado G1-G3, eccetto per 1 paziente in cui è stata G4. **Conclusione.** L'approccio concomitante Imrt-Sib più cetuximab è fattibile nella pratica clinica quotidiana nei pazienti con LA-Hnscc non candidabili a chemioradioterapia a base di platino derivati.

Parole chiave. Cetuximab, LA-Hnscc, radioterapia, tumori testa-collo.

Concurrent simultaneous integrated boost radiotherapy and cetuximab in head and neck squamous cell cancer patients: is it feasible in daily clinical practice?

Summary. Introduction and aim. Locally advanced head and neck squamous cell carcinoma (LA-Hnscc) is a true therapeutical challenge in the modern era and the scientific community is trying to face this challenge with new therapeutical strategies, including combinations of monoclonal antibodies and radiation therapy. The aim of this study is to evaluate clinical outcomes in LA-Hnscc patients unfit to receive platinum-based chemotherapy, treated with concurrent simultaneous integrated boost-intensity modulated radiotherapy (Sib-Imrt) + cetuximab (Ctx) in daily clinical practice. **Methods.** LA-Hnscc patients not included in other prospective studies treated in 4 Italian radiotherapy units (2 Messina, 1 Rome, and 1 Lecce) using Sib-Imrt and Ctx were included in this study. Acute and late toxicities and overall survival (OS) have been evaluated. **Results.** Data regarding 27 patients with squamous tumour were collected and reviewed. The primary tumour sites were oropharynx in 14 patients (51.9%), oral cavity in 7 (25.9%), larynx in 3 (11%) and other sites in 3(11%). There were 20 (74%) patients had stage IV (16 IVa and 4 IVb). Complete remission was observed in 18 patients (66.7%), a partial remission in 4 (14.8%) whilst 4 had a progression disease (14.8%). After 3 year of follow-up 7/27 patients were deaths. The OS was 95.5%, 62.5% and 52.9% respectively at 1,2 and 3 years. Acute toxicities were observed in all treated patients (mucositis, dermatitis and dysphagia) while 66.7% of patients developed late toxicities. All observed toxicities were grade 1 to 3 and just 1 patient developed a G4 toxicity. **Conclusion.** The concurrent bio-radiotherapy of Sib-Imrt and cetuximab is feasible in real-life daily clinical practice for LA-Hnscc patients unfit for platinum-based chemoradiotherapy.

Key words. Radiotherapy, cetuximab, head and neck, LA-Hnscc.

- Copyright - Il Pensiero Scientifico Editore downloaded by IP 18.118.0.240 Sat, 27 Apr 2024, 07:24:59

Introduzione

Il trattamento per il paziente con carcinoma del distretto testa-collo è senz'altro complesso e il processo decisionale terapeutico dipende dalla sede del tumore primitivo, dallo stadio di malattia e dalle caratteristiche istologiche della stessa[1,2]. L'attuale standard terapeutico per la gestione del carcinoma a cellule squamose in stadio localmente avanzato del distretto testa-collo (LA-Hnscc) è rappresentato dalla chemioradioterapia concomitante (Ccrt) con schema a base di platino[3,4], o dalla combinazione cetuximab e radioterapia (CxRT) nei pazienti unfit per chemioterapia a base di platino-derivati[5,6]. La Ccrt è associata a tossicità potenzialmente letali e a un basso profilo di tollerabilità, paragonata al trattamento radioterapico esclusivo con frazionamento classico[7,8]. Nella pratica clinica quotidiana sovente è necessario ricorrere a deintensificazione della dose totale erogata o a riduzione della dose di chemioterapia somministrata, suggerendo che alcuni risultati ottenuti nei trial clinici possano essere applicati solo in parte[9]. In ragione dei limiti sopradetti, che rendono il trattamento Ccrt non applicabile a tutti i pazienti in stadio di malattia avanzato[10], sono state adottate nuove tecniche di erogazione con lo scopo di ridurre le tossicità indotte dal trattamento radiante[11]. Tra queste, la radioterapia a intensità modulata (Imrt) garantisce uno standard elevato di trattamento e viene utilizzata nella maggior parte dei centri. Con la tecnica Imrt, infatti, è possibile prescrivere dosi differenti a volumi di interesse differenti, consentendo di erogare giornalmente e simultaneamente dosi più alte al volume tumorale (Gtv) e ai linfonodi positivi e inferiori al volume clinico (Ctv). Tale distribuzione di dose in volumi differenti viene definita boost integrato simultaneo (Sib)[12,13]. La Imrt-Sib è una tecnica fattibile nel trattamento del LA-Hnscc[12], tuttavia vi sono poche evidenze in letteratura circa il suo utilizzo in associazione alla terapia sistemica, sia chemioterapia che cetuximab (Ctx)[6,14]. I dati disponibili evidenziano che nei pazienti con LA-Hnscc non candidabili a chemioterapia a base di platino-derivati, l'associazione CxRT si è dimostrata una valida alternativa terapeutica con profili di tossicità gestibili nella pratica clinica[7,15]. Nel corso degli anni, questo specifico scenario clinico è stato valutato solo in trial clinici limitati alla popolazione giapponese[16]. In più, oggi sono disponibili pochi dati sulla fattibilità del trattamento combinato Imrt-Sib più Ctx[17]. Sulla base di ciò, con lo scopo di contribuire all'implementazione dei dati disponibili in letteratura in questo specifico setting di pazienti, abbiamo condotto una review longitudinale retrospettiva sui pazienti con LA-Hnscc trattati con approccio combinato Imrt-Sib con Ctx, presso 4 UO di radioterapia italiane. Sono state valutate: tossicità acute e tardive e sopravvivenza globale (OS).

Materiali e metodi

La nostra chart review retrospettiva longitudinale ha incluso pazienti adulti (>18aa di età) con diagnosi di LA-Hnscc trattati presso 4 centri italiani di radioterapia (2 Messina, 1 Lecce, 1 Roma) tra il 1/6/2014 e il 5/7/2021. Sono stati estrapolati in forma anonima i dati di pazienti con diagnosi accertata di LA-Hnscc in stadio II-Ivb(Ajcc)[18], non operabili, trattati con Imrt-Sib + Ctx concomitante, cui ha fatto seguito un follow-up minimo di 6 mesi. Sono stati esclusi pazienti con primitività ignota, rinofaringea, con primitività dei seni paranasali e pazienti con diagnosi di altro carcinoma precedente o contemporaneo.

I dati revisionati includevano: esame obiettivo, routine ematochimica, TC, RM, 18F-FDG PET/TC; valutazione settimanale delle tossicità (secondo CTCv2.0).

Per l'analisi statistica le variabili continue sono state presentate in forma di media (deviazione standard - SD), mediana e range.

La sopravvivenza globale a 3 anni è stata calcolata usando la formula di Kaplan-Meier. Il Test Log Rank è stato applicato per comparare due o più curve di sopravvivenza.

Un p-value<0,05 è stato considerato statisticamente significativo.

Tutte le analisi sono state eseguite mediante il software STATA v16.

Risultati

Ventotto pazienti con LA-Hnscc sono stati trattati con Imrt-Sib e Ctx concomitante dal 1/6/2014 al 5/7/2021. Di questi sono valutabili 27 pazienti (20 maschi e 7 femmine), con età mediana di 72 anni (range 46-93): 14 carcinomi dell'orofaringe (51,9%), 7 del cavo orale (25,9%), 3 della laringe (11%) e 3 altre sedi (11%). Undici tumori erano di grado 2 e 10 di grado 3; 4 erano di grado 1 e per 2 pazienti non vi erano dati disponibili relativamente al grading. 20 pazienti erano in stadio IV (16 IVa e 4 IVb). Sono stati somministrati un totale di 133 cicli di Ctx. Nove pazienti (33%) hanno interrotto la terapia. Abbiamo osservato una risposta completa in 18 pazienti (66,7%), risposta parziale in 4 (14,8%) e progressione di malattia in 4 (14,8%).

Sono state osservate tossicità acute in tutti i 27 pazienti. Episodi di micosi sono stati osservati in 3 pazienti, ma non ne è stato valutabile il grado. In 14 pazienti è stata riscontrata mucosite (in 2 pazienti di grado G1, in 6 pazienti di grado G2, in 5 pazienti di grado G3, in 1 paziente non è stato valutabile il grado di tossicità); in 11 pazienti è stata riscontrata disfagia (in 1 paziente di grado G1, in 5 pazienti di grado G2,

- Copyright - Il Pensiero Scientifico Editore downloaded by IP 18.118.0.240 Sat, 27 Apr 2024, 07:24:59

in 3 pazienti di grado G3 e in 2 pazienti non è stato valutabile il grado di tossicità); in 16 pazienti è stata riscontrata dermatite (in 2 pazienti di grado G1, in 6 pazienti di grado G2, in 6 pazienti di grado G3 e in 2 non è stato valutabile il grado di tossicità). Tutte le tossicità acute sono descritte nella (tabella 1). Diciotto pazienti (66,7%) hanno mostrato tossicità tardive, nessuna superiore al grado G2 (tabella 2). In 2 pazienti è stata riscontrata mucosite tardiva (G1-2); in 3 pazienti è stata riscontrata disfagia (G1-2); in 14 pazienti è stata riscontrata xerostomia (6 G1, 6 G2 e 2 non valutabili); in 6 pazienti è stata riscontrata disgeusia (G1-2) e in 6 pazienti è stato riscontrato edema dei tessuti molli (G1-2) (tabella 2). Dopo 3 anni di follow-up 7 pazienti su 27 erano deceduti.

La figura 1 mostra la sopravvivenza stimata a 3 anni: la curva non raggiungeva il 50%, perciò non è stato possibile stimare il tempo mediano di sopravvivenza. Il 25° percentile del tempo di sopravvivenza è stato 17 mesi. La OS a 1, 2 e 3 anni era rispettivamente 95,5% (SE=4,4%), 62,5% (SE=12,3%) e 52,9% (SE=13,6%). Bisogna osservare che tra il primo e il secondo anno, la curva di sopravvivenza ha mostrato una discesa rapida per poi rallentare. La figura 2 mostra le curve di sopravvivenza specifiche per localizzazione tumorale: la localizzazione in orofaringe è stata confrontata con le altre sedi di malattia. Le differenze di sopravvivenza tra i 2 gruppi non sono risultate significative (log-rank test p=0,483).

La figura 3 mostra le curve di sopravvivenza in base al grading: non state riscontrate differenze significative tra i gradi G2-3 (log-rank test p=0,982).

La figura 4 mostra le curve di sopravvivenza dei pazienti in stadio IV versus gli stadi II-III.

Tabella 1. Tossicità acute in 27 pazienti. La tabella mostra il numero e la % di pazienti che le hanno manifestate.

Tossicità	G1 N (%)	G2 N (%)	G3 N (%)	G4 N (%)
Stomatopirosi		2 (7,4)		
Neutropenia				1 (4)
Mucosite[a]	2 (7)	6 (22)	5 (19)	
Disfagia[c]	1 (4)	5 (19)	3 (11)	
Dermatite[c]	2 (7)	6 (22)	6 (22)	
Xerostomia[c]	2 (7)	4 (15)		
Disgeusia		1 (4)		
Perdita di peso	1 (4)	3 (11)		
Anemia[a]	1 (4)			
Dolore orofaringeo/ Stomatopirosi[a]		1 (4)		
Stomatite[a]	1 (4)			
Radiodermite	1 (4)			
Linfocitopenia	1 (4)	1 (4)		
Diarrea		1 (4)		

[a] per 1 paziente mancava la valutazione.
[b] per 3 pazienti mancava la valutazione.
[c] per 2 pazienti mancava la valutazione.

Tabella 2. Tossicità tardive in 27 pazienti. La tabella mostra il numero e la % dei pazienti in cui si sono manifestate.

Tossicità	G1 N (%)	G2 N (%)
Mucosite	1 (6)	1 (6)
Disfagia	1 (6)	2 (11)
Dermatite	1 (6)	
Xerostomia[a]	6 (33)	6 (33)
Disgeusia	3 (17)	3 (17)
Edema	5 (28)	1 (6)
Perdita dell'udito	1 (6)	
Disfonia	1 (6)	
Astenia	1 (6)	

[a] per 2 pazienti mancava la valutazione.

Discussione

Lo scopo del nostro studio era valutare i risultati clinici in pazienti con LA-Hnscc considerati inoperabili per estensione tumorale e/o condizioni cliniche e trattati con Imrt-Sib più Ctx durante gli ultimi 7 anni in 4 radioterapie italiane.

È stato dimostrato che l'approccio Imrt-Sib consente la somministrazione simultanea di dosi elevate alla malattia primaria con dosi inferiori alla malattia subclinica[19]. La primissima serie di 20 pazienti trattati con approccio simile al nostro prevedeva l'erogazione di una dose giornaliera di 2,4Gy al Gtv e 2Gy al Ctv e dimostrava la possibilità di ottenere un tasso di RC precoce in una serie eterogenea di pazienti con tossicità acuta accettabile[20]. Tuttavia, ci sono ancora poche prove concrete sull'uso di Imrt-Sib con Ctx[11] nella pratica clinica quotidiana. Questo studio mostra che tale combinazione può essere associata a un alto tasso di CR (66,7%) e di OS a 1 (95,5%), 2 (62,5%) e 3 anni (52,9%). Questi risultati possono essere considerati accettabili in pazienti non selezionati trattati nella pratica clinica quotidiana al di fuori di protocolli clinici. Nella nostra serie sono state osservate tossicità acute in tutti i pazienti trattati, con il 66,7% dei pazienti che ha sviluppato tossicità tardive. Tutte le tossicità osservate erano di grado 1-3 e solo un paziente ha

- Copyright - Il Pensiero Scientifico Editore downloaded by IP 18.118.0.240 Sat, 27 Apr 2024, 07:24:59

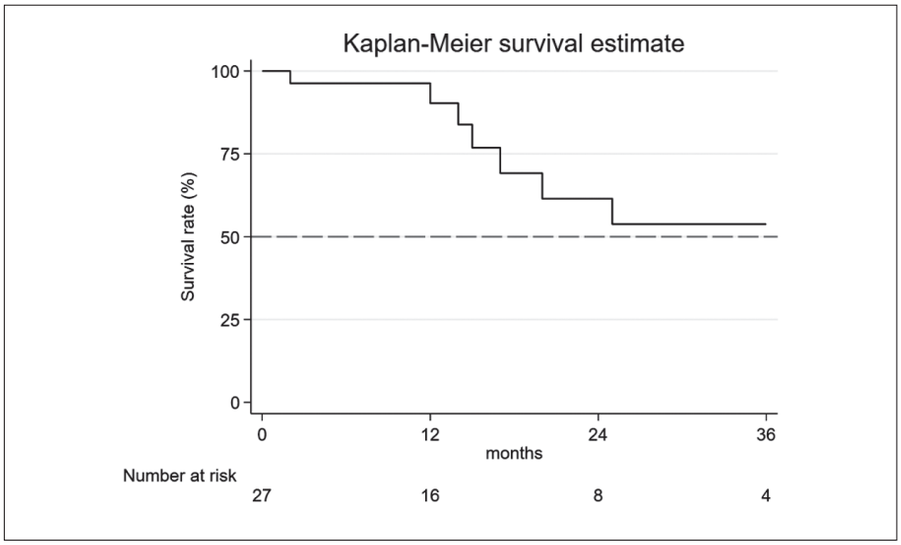

Figura 1. Curve di sopravvivenza a 3 anni. La linea grigia indica il 50% dell'OS.

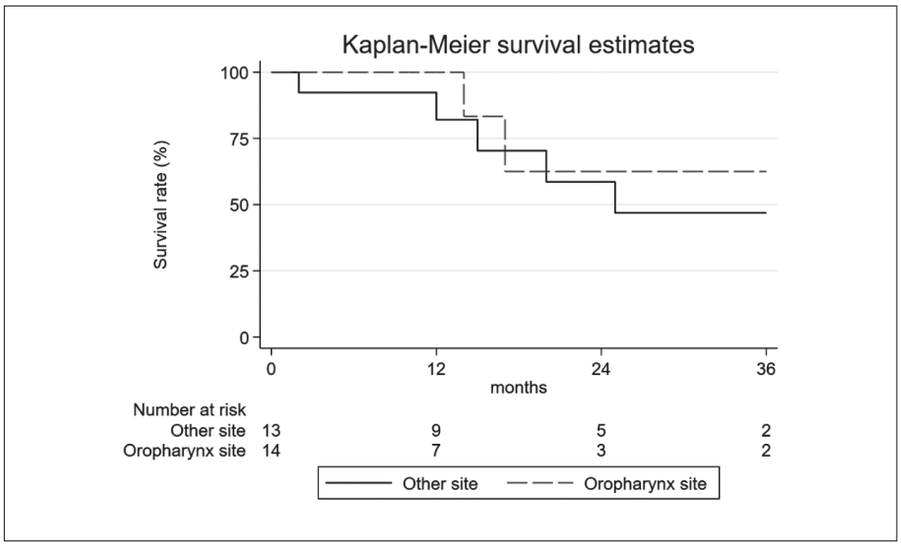

Figura 2. Curve di sopravvivenza a 3 anni basate sulla sede del tumore primitivo.

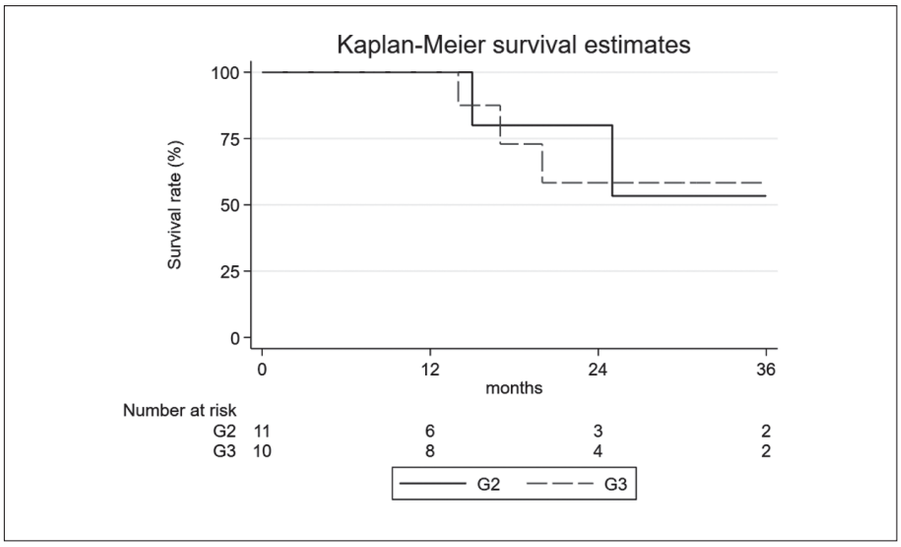

Figura 3. Curve di sopravvivenza a 3 anni basate sul grading.

- Copyright - Il Pensiero Scientifico Editore downloaded by IP 18.118.0.240 Sat, 27 Apr 2024, 07:24:59

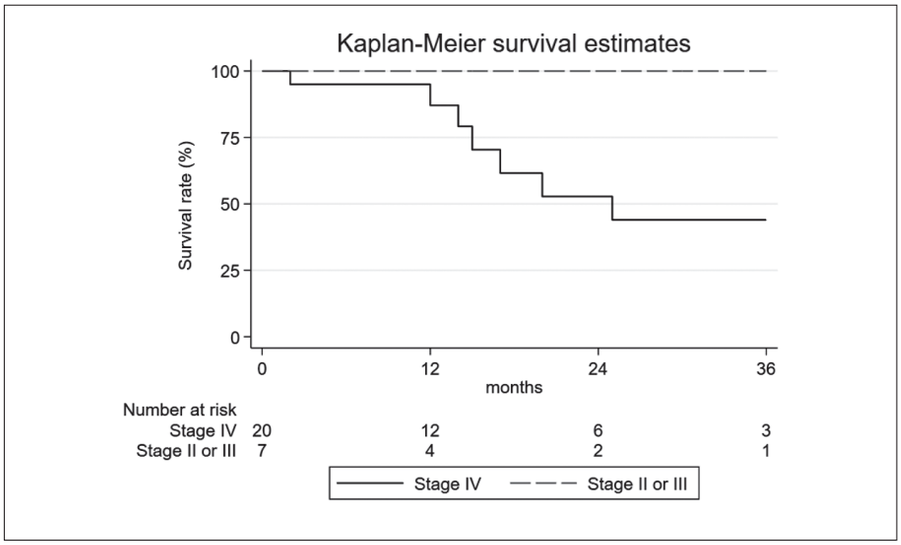

Figura 4. Curve di sopravvivenza a 3 anni basate sullo stadio.

sviluppato una tossicità di grado G4. Vale la pena notare che abbiamo osservato mucosite G3 in 5 pazienti (19%) e disfagia G3 in 3 pazienti (11%). Questi dati si sovrappongono ai dati della letteratura[19]. Nessuno ha sviluppato trisma né stenosi faringoesofagea. Il trasferimento dei risultati dai protocolli alla pratica clinica quotidiana è la vera sfida da superare per dimostrare la fattibilità di uno specifico approccio terapeutico, poiché una preselezione dei pazienti non è possibile in uno scenario di vita reale[22,23]. Le osservazioni nella pratica clinica quotidiana sono diverse da quelle riscontrabili in un contesto di sperimentazione clinica controllata. Inoltre, l'esperienza "real world" rappresenta un modo unico per ottenere dati su pazienti con caratteristiche al di fuori di quelle tipicamente richieste per l'ammissibilità nei vari studi clinici. Gli studi prospettici e randomizzati spesso arruolano pazienti più giovani che mancano di comorbilità, hanno funzioni d'organo ancora conservate, possiedono un adeguato supporto psicosociale e sono più autonomi[24].

Conclusioni

In conclusione, ravvisando la necessità di formulare nuovi studi prospettici, la nostra esperienza dimostra che una combinazione di Imrt-Sib e Ctx è un trattamento efficace, sicuro e con profili di tossicità accettabili, per i pazienti con LA-Hnscc che non sono candidabili al trattamento chemioradioterapico a base di platino-derivati e può essere utilizzato nella pratica clinica quotidiana.

Conformità al comitato etico: lo studio è stato condotto in conformità alle linee guida dell'International Council for Harmonization e ha rispettato i principi etici della World Medical Assembly. Abbiamo ricevuto l'approvazione da parte del comitato etico; l'acquisizione del consenso informato da parte del paziente al fine di raccogliere una revisione dei dati è stata esclusa in ragione della preventiva anonimizzazione dei dati. A causa della natura della revisione dei grafici dello studio, non sono state eseguite stime a priori della potenza o della dimensione del campione.

Conflitto di interessi: gli autori dichiarano l'assenza di conflitto di interessi.

Bibliografia

1. Pfister DG, Spencer S, Adelstein D, et al. Head and neck cancers, Version 2.2020, NCCN Clinical Practice Guidelines in Oncology. J Natl Compr Canc Netw 2020; 18: 873-98.
2. Machiels JP, René Leemans C, Golusinski W, Grau C, Licitra L, Gregoire V; EHNS Executive Board. Squamous cell carcinoma of the oral cavity, larynx, oropharynx and hypopharynx: EHNS-ESMO-ESTRO Clinical Practice Guidelines for diagnosis, treatment and follow-up. Ann Oncol 2020; 31: 1462-75.
3. Grégoire V, Lefebvre JL, Licitra L, Felip E; EHNS-ESMO-ESTRO Guidelines Working Group. Squamous cell carcinoma of the head and neck: EHNS-ESMO-ESTRO Clinical Practice Guidelines for diagnosis, treatment and follow-up. Ann Oncol 2010; 21 Suppl 5: v184-6.
4. AIOCC, AIRO, AIOM. Linee guida multidisciplinary AIOCC-AIRO-AIOM. Tumori della testa e collo. 2012. Disponibile su: https://lc.cx/fsk4tu [ultimo accesso 21 settembre 2023].
5. Bonner JA, Harari PM, Giralt J, et al. Radiotherapy plus cetuximab for locoregionally advanced head and neck cancer: 5-year survival data from a phase 3 randomised trial, and relation between cetuximab-induced rash and survival. Lancet Oncol 2010; 11: 21-8.
6. Chang M, Samlowski W, Meoz R. Effectiveness and toxicity of cetuximab with concurrent RT in locally advanced cutaneous squamous cell skin cancer: a case series. Oncotarget 2023; 14: 709-18.
7. Russi EG, Corvò R, Merlotti A, et al. Swallowing dysfunction in head and neck cancer patients treated by radiotherapy: review and recommendations of the supportive task group of the Italian Association of Radiation Oncology. Cancer Treat Rev 2012; 38: 1033-49.

- Copyright - Il Pensiero Scientifico Editore downloaded by IP 18.118.0.240 Sat, 27 Apr 2024, 07:24:59

8. Rades D, Zwaan I, Soror T, et al. Chemoradiation with cisplatin vs. carboplatin for Squamous Cell Carcinoma of the Head and Neck (SCCHN). Cancers (Basel) 2023; 15: 3278.
9. Schlumpf M, Fischer C, Naehrig D, Rochlitz C, Buess M. Results of concurrent radio- chemotherapy for the treatment of head and neck squamous cell carcinoma in everyday clinical practice with special reference to early mortality. BMC Cancer 2013; 13: 610.
10. Karabajakian A, Gau M, Reverdy T, Neidhardt EM, Fayette J. Induction chemotherapy in head and neck squamous cell carcinoma: a question of belief. Cancers (Basel) 2018; 11: 15.
11. Gupta T, Kannan S, Ghosh-Laskar S, Agarwal JP. Systematic review and meta-analyses of intensity-modulated radiation therapy versus conventional two-dimensional and/or or three- dimensional radiotherapy in curative-intent management of head and neck squamous cell carcinoma. PLoS One 2018; 13: e0200137.
12. Fogliata A, Bolsi A, Cozzi L, Bernier J. Comparative dosimetric evaluation of the simultaneous integrated boost with photon intensity modulation in head and neck cancer patients. Radiother Oncol 2003; 69: 267-75.
13. Iatì G, Parisi S, Santacaterina A, et al. Simultaneous integrated boost radiotherapy in unresectable stage IV (M0) head and neck squamous cell cancer patients: daily clinical practice. Rep Pract Oncol Radiother 2020; 25: 399-404.
14. Franceschini D, Paiar F, Meattini I, et al. Simultaneous integrated boost-intensity-modulated radiotherapy in head and neck cancer. Laryngoscope 2013; 123: E97-103.
15. Ahn MJ, D'Cruz A, Vermorken JB, et al. Clinical recommendations for defining platinum unsuitable head and neck cancer patient populations on chemoradiotherapy: a literature review. Oral Oncol 2016; 53: 10-6.
16. Ota Y, Kodaira T, Fujii H, et al. Real-world clinical outcomes in Japanese patients with locally advanced squamous cell carcinoma of the head and neck treated with radiotherapy plus cetuximab: a prospective observational study (JROSG12-2). Int J Clin Oncol 2022; 27: 1675-83.
17. Okano S, Yoshino T, Fujii M, et al. Phase II study of cetuximab plus concomitant boost radiotherapy in Japanese patients with locally advanced squamous cell carcinoma of the head and neck. Jpn J Clin Oncol 2013; 43: 476-82.
18. Edge SB, Byrd DR, Compton CC, Fritz AG, Greene FL, Trotti A (eds). AJCC cancer staging manual (7th ed). New York, NY: Springer, 2010.
19. Mohan R, Wu Q, Manning M, Schmidt-Ullrich R. Radiobiological considerations in the design of fractionation strategies for intensity-modulated radiation therapy of head and neck cancers. Int J Radiat Oncol Biol Phys 2000; 46: 619-30.
20. Butler EB, Teh BS, Grant WH 3rd, et al. Smart (simultaneous modulated accelerated radiation therapy) boost: a new accelerated fractionation schedule for the treatment of head and neck cancer with intensity modulated radiotherapy. Int J Radiat Oncol Biol Phys 1999; 45: 21-32.
21. De Sanctis V, Bossi P, Sanguineti G et al. Mucositis in head and neck cancer patients treated with radiotherapy and systemic therapies: literature review and consensus statements. Crit Rev Oncol Hematol 2016; 100: 147-66.
22. Ramella S, Maranzano E, Frata P, et al. Radiotherapy in Italy for non-small cell lung cancer: patterns of care survey. Tumori 2012; 98: 66-78.
23. Spatola C, Privitera G, Milazzotto R, et al. Trends in combined radio-chemotherapy for locally advanced rectal cancer: a survey among radiation oncology centers of Sicily region on behalf of AIRO. Radiol Med 2019; 124: 671-81.
24. Corrigan-Curay J, Sacks L, Woodcock J. Real-world evidence and real-world data for evaluating drug safety and effectiveness. JAMA 2018; 320: 867-8.

Indirizzo per la corrispondenza:
Dott. Giacomo Ferrantelli
Dipartimento di Scienze biomediche e odontoiatriche
e delle immagini morfologiche e funzionali
Università di Messina
Piazza Pugliatti 1
98100 Messina
E-mail: giacomo.ferrantelli@outlook.com